TUSMER®

TUSMER ANLATTI, TUS'TA SORULDU!

2025 SONBAHAR TUS REFERANSLARIMIZ

KÜÇÜK STAJLAR

Bizimle hazırlan, farkı yaşa!

•**Soru No: 18**

•Yirmi altı yaşındaki erkek hasta sağ baldıra ağrı ve şişlik yakınmaları ile başvuruyor. Öyküsünden 2 yıl önce eritema nodozum ve 1 yıl önce üveit tanıları aldığı öğreniliyor. Hastanın 9 paket/yıl sigara kullanımı mevcut olup ek ilaç veya travma öyküsü olmadığı belirtiliyor. Annede FMF öyküsü olan hastanın fizik muayenesinde, sırtında akneiform lezyonlar, skrotumda skar izi görülüyor ve sağ baldıra homans testi pozitif bulunuyor.

•**Bu hasta için en olası tanı aşağıdakilerden hangisidir?**

•A) Sarkoidoz
B) Granülomatoz polianjitis
C) Behçet hastalığı
D) Poliarteritis nodoza
E) İnflamatuvar bağırsak hastalığı

•**Cevap Anahtarı:** C ✅

REFERANS: DAHILIYE 371 372

Behçet Hastalığı
- Sistemik, değişken damar vaskülitidir
- Her boyutta, her damarda (arter, ven) tutulum yapar
- 20-30 yaş, K/E insidansı benzer ama erkeklerde daha ağır**
- HLA-B51 ile ilişkilidir

371

TUS DAHİLİYE

Behçet Hastalığı – Klinik Bulgular I

Oral ülserler (tekrarlayıcı)
- Mutlaka olmalı
- Genellikle <1cm, ağrılıdır, skar bırakmadan iyileşir

Genital ülserler (tekrarlayıcı)
- Oral ülserlerden daha az görülür ama daha spesifiktir
- Daha uzun sürede iyileşir, skar bırakabilir

Cilt bulguları;
- Foliküllit, eritema nodozum, papülopüstüler lezyonlar, akneiform döküntüler
- Paterji testi (+) oldukça spesifiktir

Göz tutulumu;
- Bilateral panüveit (en kötü komplikasyon** görme kaybı)
- Genç erkeklerde daha sık
- Tüm göz tabakalarını tutabilir (İridosiklit, anterior-posterior üveit, koryoretinit)

Vasküler tutulum;
- Yüzeyel/derin ven trombozu, trombofilebit
- Pulmoner emboli nadir (trombüs damara sıkı tutunmuştur)
- Süperior/İnferior vena cava trombozu
- Arteriyel tutulum (daha az); oklüzyon, anevrizma, kanama

Pulmoner arter vasküliti;
- Pulmoner arterde anevrizmaya neden olur
- Pulmoner emboli dışlanmalı, antikoagülan ve trombolitik kesinlikle kulanılmamalıdır
- SSS tutulumu (Nörobehçet); sıklıkla (%80) parankim tutulumu görülür (en sık beyin sapı), serebral ven trombozu sıktır **(2021-I)**
- Eklem tutulumu; rekürren oligoartiküler, asimetrik artrit (diz ve ayak bileği sık), nonerozif, deformite gelişmez
- GİS tutulumu; Crohn hastalığına benzer, ilioçekal bölgede ülserasyonlar görülebilir
- GÜS tutulumu; Epididimoorşit

Behçet Hastalığı – Tanı Kriterleri
- Tekrarlayan oral ülser ve aşağıdakilerden en az 2'sinin olması
  - Tekrarlayan genital ülser
  - Göz tutulumu
  - Deri lezyonları
  - Paterji testi pozitifliği

•**Soru No: 19**

•Yetmiş beş yaşındaki erkek hasta son 2 haftadır olan şiddetli baş ağrısı, yüksek ateş, tek taraflı görme kaybı şikayetleriyle başvuruyor. Öyküsünden hipertansiyon için rutin olarak ilaç kullandığı öğreniliyor. Fizik muayenesinde arteriyel kan basıncı 130/80 mmHg, nabız 106/dakika ve ritmik, vücut sıcaklığı 38,2 °C saptanıyor. Ayrıca sağ temporal arterde palpasyonla hassasiyet tespit edilen hastanın oftalmolojik incelemede optik diskin soluk ve ödemli olduğu gözleniyor. Eritrosit sedimantasyon hızı 110 mm/saat olan hastada kan ve idrar kültüründe üreme olmazken, akciğer grafisi, kraniyal bilgisayar tomografi ve kraniyal difüzyon manyetik rezonans görüntüleme sonuçları normal saptanıyor. Lomber ponksiyon yapılan hastada enfeksiyon lehine bulgu saptanmıyor. Transözofageal ekokardiyografi ile infektif endokardit ekarte ediliyor.

•**Bu hasta için en olası tanı aşağıdakilerden hangisidir?**

•A) Takayasu arteriti

B) Behçet hastalığı
C) Cogan sendromu
D) Poliarteritis nodoza
E) Dev hücreli arterit

•**Cevap Anahtarı:** E ✅

REFERANS: DAHILIYE 368

Dev Hücreli Arterit (Temporal Arterit)

- En sık görülen primer vaskülit
- Büyük çaplı damarları tutan granülomatöz bir vaskülittir
- Kadın, Sıklıkla >50 yaş
- Karotis arter ve dallarını (en sık temporal arter) sık tutar
- Polimiyalji romatika çoğunlukla tabloya eşlik eder
- Klinik bulgular;
- En sık semptom baş ağrısı*
- Çenede kladikasyo, ateş, temporal bölgede hassasiyet, lokal kalınlaşma
- SVO (vertigo, TİA, inme)
- Ekstremitelerde kladikasyo, tansiyon-nabız farkı görülebilir
- En kötü komplikasyonu; oftalmik arter tutulumu*** (ani görme kaybı, iskemik optik nörit, irreversible olabilir)
- Laboratuvar; Sedim >100**, CRP artışı, anemi
- Doppler USG; arter çevresinde hipoekoik halo saptanması %100 spesifiktir
- Tanı; klinik bulgular ve temporal arter biyopsisi* (granülomatöz panarterit)
- Görme bozukluğu varsa; tanı için biyopsi beklenmez, acil tedavi başlanır (pulse steroid)
- Tedavi; Steroid, Tocilizumab (Anti IL6 R Ab, steroidden daha etkili)

•**Soru No: 23**

•I. Büllöz impetigo – ***Staphylococcus aureus***
II. Ektima gangrenozum – ***Staphylococcus aureus***
III. Sert şankr – ***Haemophilus ducreyi***
IV. Yeşil tırnak – ***Corynebacterium minutissimum***

•Yukarıdaki enfeksiyöz deri hastalığı ve etken patojen eşleştirmelerinden hangileri doğrudur?

•A) Yalnız I
B) III ve IV
C) II ve IV
D) I, II ve III
E) I, II, III ve IV

•**Cevap Anahtarı:** A

REFERANS: DERMATOLOJİ 321

MİKROBİK AJANLARA BAĞLI DERİ HASTALIKLARI

PYODERMİLER (Bakteriyel Enfeksiyonlar)

B. Streptokoklara bağlı cilt enfeksiyonları

- İmpetigo
- Streptokokal ektima
- Akut guttat psöriazis
- Purpura fulminans
- Scarlet fever
- Eritema nodosum
- Eritema marginatum
- Akut lenfanjit
- Erizipel
- Sellülit

TUSMER®

•**Soru No: 24**

•DNA tamir mekanizma defekti nedeniyle yaşamın erken dönemlerinden itibaren çok sayıda bazal hücreli karsinom, yassı hücreli karsinom ve melanom gelişimiyle karakterize genodermatoz aşağıdakilerden hangisidir?

•A) Gorlin sendromu
B) Bazex sendromu
C) Okülokutanöz albinizm
D) Kseroderma pigmentozum
E) Li-Fraumeni sendromu

•**Cevap Anahtarı:** D ✅

REFERANS: DERMATOLOJİ 336

DERİ TÜMÖRLERİ

MalignDeriLezyonları

MMaalliiggnn MMeellaannoomm RRiisskk FFaakkttöörrlleerrii

✓✓**DDaahhaa öönnccee mmeellaannoomm hhiikkaayyeessii**
✓✓**AAiilleed öey mküeslaünom öyküsü**
✓✓**pp1166,,BBRRAAFF** vveeyyaa **MMCC11RR** mmuuttaassyyoonnllaarrıı
✓✓**KKsseerrooddeerrmmaa ppiiggmmeennttoossuumm**
✓✓UUVV rraaddyyaassyyoonnaa mmaarruuzziiyyeett
✓✓AAççıkk tteenn,,mmaavvii--yyeeşşiill ggöözz
✓✓KKıızzııll--ssaarrıı ssaaçç
✓✓**>>110000 ttiippiikk nneevvüüss ((ççooccuukkttaa >>5500 ttiippiikk nneevvüüss))**
✓✓**DDiisspplaassttiikk**,,bbüüyyüükk **kkoonnjjeenniittaall** nneevvüüss((>>2200 ccmm))
✓✓İİmmmmüünnssüüpprreessiiff oollmmaakk
✓✓PPUUVVAA tteeddaavviissii

•**Soru No: 25**

•Altmış beş yaşındaki erkek hasta konuşma bozukluğu nedeniyle acil servise getiriliyor. Muayenesinde konuşmasının akıcı ve ekolalik olduğu, isimlendirmenin bozulduğu ancak tekrarlamanın normal olduğu saptanıyor.

•**Bu hastadaki en olası afazi türü aşağıdakilerden hangisidir?**

•A) Transkortikal motor
B) Kondüksiyon
C) Transkortikal sensorial
D) Anomik
E) Wernicke

•**Cevap Anahtarı:** C ✅

REFERANS: KÜÇÜK STAJLAR 15

TUSMER Nöroloji

Afaziler

- Beynin belirli alanlarının vasküler,travmatik ya da tümöral zedelenmesine bağlı olarak ortaya çıkan dil fonksiyonunun bozulmasıdır
- Kural olarak konuşma fonksiyonunu **sol hemisfer** üstlenir (dominant hemisfer)
- Sadece sol elini kullananların %40'ında sağ hemisfer dominant hemisferdir
- En sık karşılaşılan nedeni **sol orta serebral arterin*** ya da sol karotis internanın trombo-embolik tıkanmasıdır
- Tüm dille ilgili beyin alanlarını kanlandıran orta serebral arterdir

İHMAL SENDROMU	
Broka alanı	**Wernicke alanı**
✓ **44.alandır** ve inferior posterior frontal lobdadır ✓ Motor kortekse yakındır ✓ **Konuşma fonksiyonunda** önemli rol oynar	✓ **22.alandır** ve temporal lobun süperior lateral posteriorundadır ✓ Görme merkezlerine yakındır ✓ Anlama fonksiyonunda önemli rol oynar • Arkuat fasikül bu iki alanı birbirine bağlar • Sağ hemisfer parietal lob lezyonlarında (nondominant hemisfer) ✓ Hasta vücudunun bir **parçasını tanımaz** ✓ Hasta nörolojik defisitinin farkında değildir, **hastalığını inkar** eder ✓ **Sol hemipleji** görülür

Klasik Afazi Sendromları

Broca (Motor) Afazi

- **Konuşulanı anlama oldukça iyi durumda** iken **kendini ifade etme** (konuşmanın motor komponenti) **bozulmuştur**

Wernicke (Sensoryal) Afazi

- Hastanın **anlamasının ileri derecede bozulduğu** afazi tipidir
- **Akıcı ama saçma** konuşma vardır
- **Verbal parafazi** denilen durum görülür. Örneğin "kalemi ver" demek isterken, "okul nerede" diyebilir

İletim Tipi (Konduksiyon) Afazi

- Wernicke ve Broca alanını bağlayan arcuat fasikül lezyonlarında oluşur
- Konuşulanı anlama ve konuşma normaldir
- **Duyduğunu tekrar etme ve yüksek sesle okuma** tipik olarak **bozulmuştur**

Anomik Afazi

- **İsimlendirmenin bozulduğu** afazi tipidir
- Hastalar isimleri kullanamazlar
- Daha çok parietotemporal bölge tümörlerinde ortaya çıkar

Global (Total) Afazi

- Wernicke , Broca ve arkuat fasikülü içine alan lezyonlarda görülür
- **Konuşma , anlama ve tekrarlama bozulmuştur****
- **Orta serebral arter** veya sol internal karotid arter tıkanıklıklarında görülür
- Bu olay sonucu **perisilvian bölge** etkilenir
- Daima **sağ hemipleji** eşlik eder

Transkortikal Afazi

- Başlıca özelliği **yalnızca tekrarlama özelliğinin korunmuş olmasıdır**

Subkortikal Afazi

- Talamik ve bazal gangliyon tutulumunda görülür
- Klasik afazi sendromlarına uymayan **atıpik afazi** tipidir

•**Soru No: 26**

•Yirmi beş yaşındaki kadın hasta 2 gündür sağ gözünde giderek artan bulanık görme ve göz hareketlerine eşlik eden ağrı nedeniyle başvuruyor. Muayenesinde sağda görme keskinliğinde belirgin azalma dışında bir bulgu tespit edilemiyor. Beyin MRG'sinde birkaç kontrast madde tutan, yaygın, ovoid karakterde, demiyelinizasyonla uyumlu lezyonlar ve BOS incelemesinde oligoklonal band pozitifliği saptanıyor.

•**Bu hasta için öncelikle uygulanabilecek en olası tedavi aşağıdakilerden hangisidir?**

•A) 3-5 gün 1 g intravenöz metilprednizolon infüzyonu

B) 30 gün 32 mg/gün oral metilprednizolon tedavisi
C) Subkutan interferon β-1a tedavisi
D) Natalizumab infüzyonu
E) Oral fingolimod tedavisi

•**Cevap Anahtarı:** A

REFERANS: KÜÇÜK STAJLAR 176

TUS KÜÇÜK STAJLAR

DEMYELİNİZAN OPTİK NÖRİT
- **MS en çok görülen hastalıktır**
- Saatler içinde başlayan görme kaybı
- **Santral skotom**
- **Göz hareketleriyle artan ağrı**
- **Renkli görme bozulur**
- Tutulan gözde RAPD vardır
- **Olguların çoğunda optik disk normal(retrobulber nörit)**
- Az kısmında papillit şeklinde

Prognoz
- % 90 hastada bulgular kendiliğinden düzelir
- Renkli görme sıklıkla düzelmez
- RAPD kalıcı olabilir
- Görme keskinliği kendiliğinden düzelir

Tedavi
- IV metilprednizolon(1 gr/gün 3 gün boyunca,ardından oral steroid toplam 3 hafta)
- IM interferon beta

İSKEMİK OPTİK NÖROPATİ
- Optik sinirin akut iskemisine bağlı
- 50 yaş üstü en sık görülen akut optik nöropati
- **Anterior İskemik Optik Nöropati (AION)**
- ✓ Posterior siliyer arterler etkilenir
- ✓ İskemik optik nöropatilerin %90 ını oluşturur
- **Posterior İskemik Optik Nöropati (PION)**
- ✓ Posterior siliyer arter dışındaki pial damarlar etkilenir

ANTERİOR İSKEMİK OPTİK NÖROPATİ
- ✓ Arteritik → **Temporal arterit**
- ✓ Nonarteritik → **En sık görülen İON***
  → **DM-HT**

NON-ARTERİTİK ANTERİOR ION (NAAION)
En sık görülen ION**
- **Predispozan faktörler**
- ✓ **Hipertansiyon**
- ✓ **DM**
- ✓ İskemik kalp hastalıkları
- ✓ Hiperlipidemi
- ✓ Kollojen vasküler hastalıklar
- ✓ Hiperhomosisteinemi
- ✓ Sigara
- ✓ Uyku-apne sendromu

Bulgular
- **Anı,ağrısız,tek taraflı görme kaybı**
- (%30 hastada görme normal ya da hafif bozuktur)
- **Altıtüdinal*** görme alanı kaybı en sık **(En sık alt altıtüdinal)**
- Santral,parasantral de olabilir
- Renkli görmede bozulma izlenebilir
- Disk hiperemik,ödemli,kıymık hemoraji izlenebilir

•**Soru No: 27**

•Bipolar bozukluk tanısıyla takip edilen 40 yaşındaki kadın hasta rutin kontrol için başvuruyor. Son 6 ayda yaklaşık 8 kilo alan hasta sürekli uyumak istediğini, çok hâlsiz olduğunu, kabızlık çektiğini, dikkat dağınıklığı ve unutkanlık yakınmalarının olduğunu, kitap bile okuyamadığını belirtiyor. Öyküsünden hastalığına yönelik 8 yıldır lityum kullandığı, 6 yıldır remisyonda olduğu ve bilinen başka bir hastalığı olmadığı öğreniliyor. Muayenesinde hastanın el ve ayaklarında şişlik ile cildinde kuruma saptanıyor.

•**Bu hastada aşağıdakilerden hangisinin saptanması en olasıdır?**

•A) Karaciğer fonksiyon bozukluğu
B) Böbrek fonksiyon bozukluğu
C) Kanda elektrolit düzeyinde bozulma
D) Tiroid fonksiyon bozukluğu
E) Lityum intoksikasyonu

•**Cevap Anahtarı:** D

REFERANS:

125

TUSMER — Psikiyatri

Lityum Karbonat
- Tamamen böbreklerden atılır
- Terapötik indeksi dardır, kan düzeyi kontrol edilerek doz ayarı yapılmalıdır
- Hücre membranını stabilize eder
- **İnositol monofosfataz ve glikojen sentaz kinaz-3 inhibisyonu** yaptığı düşünülüyor
- Bipolar depresyon ve maninin **hem tedavisi hem profilaksisinde** kullanılır
- Agresyonu ve **intihar düşüncesini azaltıcı** etkisi vardır

Tedavi öncesi yapılması gereken testler:**BFT, tiroid fonksiyon testi,hemogram,EKG,gebelik testi**
KCFT takibi gerekmez!!

Lityum Yan Etkileri
- **GIS:** Bulantı-kusma, diyare
- **Tremor:** Tedavisinde **propranolol** kullanılır
- Böbrek fonksiyon bozukluğu, poliüri (ADH antagonizmasıyla), ödem, kilo alma
- Benign reversibl tiroid büyümesi (iyodinizasyonu önler), hipotroidi
- Aritmi,hipotansiyon
- Teratojen (gebelikte kontrendike), süte geçer
- Akne vulgaris,psöriazis gibi cilt lezyonlarını alevlendirir

Lityum İlaç Etkileşimleri
- **NSAI, tiazidler, ACE inhibitörleri** lityumun renal klirensini azaltarak toksisiteye neden olabilir
- Dehidratasyon ve tuzsuz diyette lityum reabsorbsiyonu artar ve toksisite oluşabilir

Lityum Toksisitesi
- 2 mEq/L üstünde başlar
- Konfüzyon **(ilk bulgu)**, letarji, kusma, şiddetli tremor görülür
- 2, 5 mEq/L üstünde klonik hareketler, nöbetler, dolaşım kollapsı ve koma olur
- Tedavide **ilaç kesilir,hasta hidrate edilir,hemodiyaliz** yapılır ve **antikonvulsan** verilir

Lityum Endikasyonları
- **Manik-depresif hastalık**
- Şizoaffektif bozukluk
- Suça eğilimli,saldırgan kişiler
- Unipolar depresyon

•**Soru No: 28**

- Fabrikada çalışan ve tek başına yaşayan 26 yaşındaki erkek hasta yaklaşık iki ay önce başlayan, son bir ay içinde sıklığı artan, ataklar hâlinde gelen, çarpıntı, terleme ve nefes darlığı gibi bedensel yakınmalarla başvuruyor. Bu belirtiler bazen gece uykusundan uyandıracak şekilde bazen de gündüz vakti birden ortaya çıkıyor, 10-15 dakika sürüyor ve kendisi bu durumu herhangi bir psikolojik nedene bağlayamıyor. Hasta acil servise gittiğinde kardiyovasküler sistem ve merkezi sinir sisteminde belirtilere neden olabilecek durumlarla ilgili incelemeler yapılıyor. EKG'sinde sinüs taşikardisi dışında ek pozitif bulguya rastlanmıyor. Hastaya önceki başvurularında kalple ilgili hayati tehdit eden riskli bir durum olmadığı söylenmesine karşın son bir aydır kalp krizi geçirme korkusuyla yalnız dışarı çıkamıyor.

•**Bu hasta için en olası tanı aşağıdakilerden hangisidir?**

•A) Yaygın anksiyete bozukluğu
B) Panik bozukluğu
C) Sosyal anksiyete bozukluğu
D) Obsesif kompülsif bozukluk
E) Bipolar bozukluk

•**Cevap Anahtarı:** B ✅✅

REFERANS:

KÜÇÜK STAJLAR 196

TUS KÜÇÜK STAJLAR TUSMER

Panik Bozukluğu
- **Spontan panik ataklarıyla** karakterizedir
- %50 hastada **mitral valf prolapsusu vardır**
- Sodyum laktat atakları provoke eder
- Kişinin savunma mekanizması **regresyondur**
- Nöbetler genelde haftada 2 kez gelir ve 30 dakika sürer
- Agorafobili olabilir
- Tedavide en etkili ajan imipramindir. Bilişsel ve sistemik desensitizasyon yapılabilir.

Agorafobi
- **Yardım almanın ya da kaçmanın zor olabileceği yerlerde kalma korkusudur***
- Toplu taşıma araçları,tiyatro,sinema,mağazalar,açık alanlar gibi kalabalık yerlerden ya da dışarıda yalnız kalmaktan kaçınma davranışları vardır
- Genellikle **panik bozukluk** ile beraber görülür
- Bu durumda hasta, ortamda panik atak yaşamaktan korkar

Özgül Fobi
- **En sık görülen anksiyete bozukluğudur**
- Bir nesne(köpek) ya da durumdan(yükseklik) mantık dışı korku ve kaçınma ile karakterizedir
- Anksiyete korkulan şey ile karşılaşınca ortaya çıkar
- İlaç tedavisi etkisizdir
- **En etkili tedavi sistemik desensitizasyondur**

Sosyal Anksiyete Bozukluğu(Sosyal Fobi)
- **Sosyal durumlardan mantık dışı korku ve kaçınma ile karakterizedir**
- Psikoterapi ile birlikte antidepresan verilebilir
- Öncesinde **propranolol** verilebilir

Yaygın Anksiyete Bozukluğu
- **Her zaman kötü bir şey olacak korkusu** vardır
- En az bir ay süreli kronik yaygın anksiyete vardır
- Psikoterapi ile beraber ilaç tedavisi(antidepresan) uygulanabilir

OBSESİF KOMPULSİF BOZUKLUK VE İLİŞKİLİ BOZUKLUKLAR

DSM 5 te yeni tanımlanmış bir hastalık grubudur
- Obsesif kompulsif bozukluk(OKB)
- Vücut dismorfik bozukluğu
- Saç yolma bozukluğu(trikotillomani)
- Deri yolma bozukluğu
- Biriktiricilik bozukluğu

Obsesif Kompulsif Bozukluk(OKB)
- Hastanın saçma ve anlamsız olduğunu bilmesine rağmen önlenemeyen dürtü ve düşünce **(Obsesyon)**
- Bu dürtü ve düşünceleri azaltmak için yapılan zihinsel ya da bedensel hareketler**(Kompulsiyon)** ile karakterizedir
- En sık **bulaşma- el yıkama** OKB si görülür
- Onun dışında,simetri,sayma,kuşku ve kontrol etme
- Kişinin savunma mekanizması yapıp bozma, yalıtma, karşıt tepki, izolasyon, bastırma, reaksiyon formasyon ve yer değiştirmedir
- Patofizyolojide **seratonerjik aktivite azlığı** önemli rol oynar
- **İlk tercih SSRİ**
- En etkili tedavi **klomipramindir** ancak dozu depresyon için kullanılan dozdan **daha yüksektir** ve **daha uzun süre** kullanılır
- Eşlik edebilen hastalıklar → • Dürtü kontrol bozuklukları
  • **Tourette sendromu(tik hastalığı)**

Vücut dismorfik bozukluğu
- DSM 4 te somatoform bozukluklar arasında yer alırken DSM 5 te OKB ve ilişkili bozukluklar sınıfına alınmıştır
- Hastalar **normal görünmelerine rağmen görüntülerinin çirkin ve kötü olduğu** şeklinde öznel bir duyguya sahiptirler

196

- •**Soru No: 29**
- •Romatoid artrit tedavisinde kullanılan aşağıdaki ilaçlardan hangisi janus kinaz (JAK) reseptörleri üzerinden etki eder?
- •A) Barisitinib
  B) Rituksimab
  C) Tosilizumab
  D) Adalimumab
  E) Abatasept

•**Cevap Anahtarı:** A

REFERANS:

KÜÇÜK STAJLAR 72

TUS KÜÇÜK STAJLAR TUSMER

TEDAVİ

Non-steroidal anti-inflamatuvar
- Ağrı ve tutukluluğu azaltarak semptomlarda rahatlama sağlarlar
- **Temel patolojiyi ve hastalığın seyrini etkilemezler**
- Hastalığı modifiye edici etkileri olmaması ve toksik yan etkiler nedeniyle uzun süre kullanımdan kaçınılmalıdır

Kortikosteroidler
- Vasküllit,sklerit,üveit,perikardit,plörezi gibi bulguların tedavisinde kullanılır
- Ağrı ve inflamasyon kontrolünde kullanılır
- **Temel patolojiyi ve hastalığın seyrini etkilemezler**

TEDAVİ
- Hastalığı modifiye eden ilaçlar
- ✓ Remisyon sağlarlar
- ✓ **Uzun etkili ve temel tedavi ilaçlardır***

1) Antimalaryal ilaçlar
- En sık **klorokin** ve **hidroksiklorokin** kullanılır
- En önemli yan etkisi **retinopatidir**

2) Metotreksat
- Dihidrofolat redüktaz inhibitörüdür
- **İlk tercih edilen modifiye edici ilaçtır**
- **Folik asit eksikliğine** neden olabilir
- Kemik iliği süpresyonu yapar
- **Teratojendir** ve böbrek yetmezliğinde dikkatli kullanılmalıdır

3) Sülfasalazin
- Erkeklerde sperm sayısını azaltır,**geçici infertilite** yapabilir
- GIS,hematopoetik sistem,deri ve sinir sisteminde yan etki yapabilir
- Tedavi sırasında hemogram takibi gerekir

4) Azatiopürin-siklofosfamid

5) Leflunomide
- Pirimidin antagonistidir
- **T lenfosit inhibisyonu** yaparak etki eder
- Teratojendir
- En sık yan etki GIS **(İshal)**

6) Biyolojik ajanlar
- **TNF alfa blokerleri**
- ✓ **Etanercept,infliksimab,adalimumab,golimumab,certolizumab****
- ✓ TBC riskini arttırdıkları için öncesinde PPD testi ve akciğer röntgeni istenmeli
- ✓ Enfeksiyon, malignite, SLE öyküsü ve multipl sklerozda kontendikedir
- **IL-1 antagonisti: Anakinra** (TBC riskini arttırır,öncesinde PPD testi yapılmalıdır)
- **Rituksimab: CD-20** molekülüne karşı geliştirilmiş monoklonal antikordur
- **Tocilizumab: IL-6** reseptör antagonistidir
- **Abatacept:** Füzyon inhibitörüdür
- **Tofacitinib:** Oral kullanılan **JAK inhibitörüdür**

OSTEOARTRİT (OSTEOARTROZ,ARTROZ)
- **En sık görülen romatizmal eklem hastalığıdır***
- 65 yaş üstü kişilerin %90'nda radyolojik olarak OA bulunur
- **Obezite** ve **ağır egzersiz** iki önemli risk faktörüdür
- **Patoloji:** İlk bulgu **kıkırdak zedelenmesidir** (OA kıkırdak harabiyeti,RA sinovyal zardan başlar)

•**Soru No: 33**

•Kırk beş yaşındaki erkek hastada karaciğerde çok sayıda kitle saptanıyor ve yapılan biyopsi sonucunda düşük grade'li nöroendokrin tümör metastazı geliştiği tespit ediliyor. Konvansiyonel tetkiklerinde primer tümör odağı bulunamıyor.

•**Primer tümör odağını saptamak için aşağıdaki ileri tetkiklerden hangisi en uygundur?**

•A) F-18 FDG PET-BT
B) Tc-99m MIBI tüm vücut tarama
C) Ga-68 PSMA PET-BT
D) Ga-68 DOTATATE PET-BT
E) Tl-201 tüm vücut tarama

•**Cevap Anahtarı:** D

TEMEL RADYOLOJİ

Pozisyon Emisyon Tomografisi (PET)

•En sık kullanılan radyonüklid ajan **18-florodeoksiglukoz (FDG)** 'dur
•Bazı kanserler için spesifik ajanlar mevcuttur.**GA-68 PSMA** ile **prostat kanseri** için ve **GA-68 DOTATATE** ile **nöroendokrin tümörler** için PET tetkiki yapılabilir

Önemli kullanım alanları;

✓Beyin tümörlerinin varlığı ve yaygınlığını saptamada,
✓Fokal epilepsi odağını tespit etmede
✓Nüks tümör-radyasyon nekrozu ayırımında
✓Alzheimer,Parkinson gibi demans nedenlerinin ayırıcı tanısında
✓**Primeri bilinmeyen metastatik tümörlerde,tümör evrelendirmesinde ve tedaviye olan cevabı değerlendirmede kullanılır** (Metabolik aktivitenin arttığı anatomik bölgeyi gösterdiği için)

TUSMER®

•**Soru No: 34**

•Aşağıdaki görüntüleme yöntemlerinden hangisinin yumuşak doku kontrast rezolüsyonu diğerlerine göre **daha yüksektir**?

•A) Konvansiyonel radyografi
B) Dijital radyografi
C) Bilgisayarlı tomografi
D) Pozitron emisyon tomografisi
E) Manyetik rezonans görüntüleme

•**Cevap Anahtarı:** E

REFERANS:

KÜÇÜK STAJLAR 387

TUSMER® Radyoloji

TEMEL RADYOLOJİ

1.Konvansiyonel yöntemler
- Düz röntgen grafileri
- İntravenöz pyelografi (IVP)
- Baryumlu tetkikler
- Fistilografi
- Myelografi

2.Konvansiyonel olmayan yöntemler
- USG
- BT
- MR
- Dijital radyografi (Anjiografi)

Röntgen Işını (X ışını) Kullanılarak Yapılan Yöntemler

Düz grafiler (Radyografi)
- Hastadan geçen röntgen ışını, bir röntgen filmi ya da dijital panel üzerine düşürülerek görüntü oluşmasını sağlar

Floroskopi
- Hasta röntgen ışını ile floresan ekran arasındadır
- Baryumlu özefagus,mide,kolon grafileri bu sınıfta yer alır

Kseroradyografi
- Temel kullanım alanı mamografidir
- Röntgen ışını bir röntgen filminin üzerine değil selenyumla kaplanmış alüminyum plaka üzerine düşürülür

BİLGİSAYARLI TOMOGRAFİ (BT)
- Görüntü kesit olarak elde edilir
- Yöntemde sınırlandırılmış X ışını kullanılır
- Batın içi solid organlar,akciğer,baş-boyun patolojilerinin değerlendirilmesinde kullanılır
- **İntestinal patolojilerin değerlendirilmesinde** öncelikli görüntüleme yöntemi **değildir!!**

MANYETİK REZONANS (MR)
- Non iyonize radyofrekans dalgaları ile vücuttaki hidrojen protonlarını uyarıp rezonansa geçirilerek görüntü oluşturulur
- Bu yöntemde **X ışını kullanılmaz**
- Özellikle **yumuşak dokuların incelenmesinde** kullanılan görüntüleme yöntemidir
- Yumuşak doku ayrım özelliği **en yüksek** olan görüntüleme yöntemidir
- **Kemik yapılar, hava içeren alanlar ve kalsifikasyon** iyi değerlendirilemez

ULTRASONOGRAFİ (USG)
- **Yüksek frekanslı ses dalgalarının** farklı yüzeylerden geçerken bir kısmının yansıması sonucu görüntü elde edilir
- **Doppler USG**'de hareket halindeki yapının frekans değiştirmesini kullanarak akım incelenir
- ✓ Damar tıkanıklıkları,trombüsler,oklüzyonlar
- ✓ Venöz yetmezlik
- ✓ Derin ven trombozu
- ✓ Over-testis torsiyonu gibi tanılar konulabilir
- Solid-kistik lezyon ayrımında çok faydalıdır
- **Kemik yapılar ve akciğer gibi hava içeren dokuların görüntülenmesinde tercih edilmez** (sesin ilerleyemesi nedeniyle)

DİJİTAL RADYOGRAFİ
- Hastadan geçen X ışını bilgisayarla işlenerek dijital bir röntgen oluşturulur
- En önemli kullanım alanı **anjiografidir**

387

TUSMER®

- **Soru No: 38**
- Aşağıdakilerden hangisinde osteoporoz riskinin artması **olasıdır**?
- A) Puberte prekoks
  B) Anoreksiya nervoza
  C) Gastroözofageal reflü hastalığı
  D) von Willebrand faktör eksikliği
  E) Hipotiroidizm

- **Cevap Anahtarı:** B

REFERANS:

KÜÇÜK STAJLAR 201

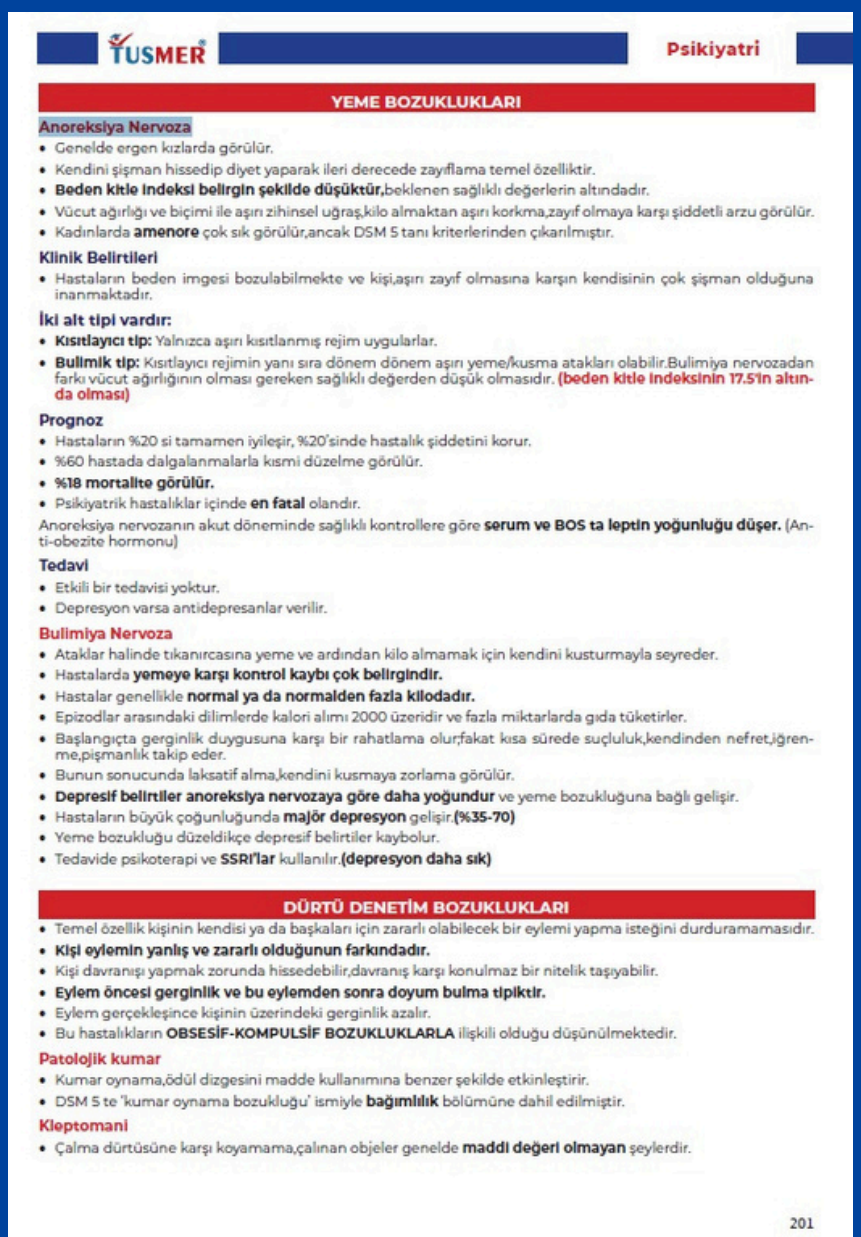

TUSMER Psikiyatri

YEME BOZUKLUKLARI

Anoreksiya Nervoza
- Genelde ergen kızlarda görülür.
- Kendini şişman hissedip diyet yaparak ileri derecede zayıflama temel özelliktir.
- **Beden kitle indeksi belirgin şekilde düşüktür,**beklenen sağlıklı değerlerin altındadır.
- Vücut ağırlığı ve biçimi ile aşırı zihinsel uğraş,kilo almaktan aşırı korkma,zayıf olmaya karşı şiddetli arzu görülür.
- Kadınlarda **amenore** çok sık görülür,ancak DSM 5 tanı kriterlerinden çıkarılmıştır.

Klinik Belirtileri
- Hastaların beden imgesi bozulabilmekte ve kişi,aşırı zayıf olmasına karşın kendisinin çok şişman olduğuna inanmaktadır.

İki alt tipi vardır:
- **Kısıtlayıcı tip:** Yalnızca aşırı kısıtlanmış rejim uygularlar.
- **Bulimik tip:** Kısıtlayıcı rejimin yanı sıra dönem dönem aşırı yeme/kusma atakları olabilir.Bulimiya nervozadan farkı vücut ağırlığının olması gereken sağlıklı değerden düşük olmasıdır. **(beden kitle indeksinin 17.5'in altında olması)**

Prognoz
- Hastaların %20 si tamamen iyileşir, %20'sinde hastalık şiddetini korur.
- %60 hastada dalgalanmalarla kısmi düzelme görülür.
- **%18 mortalite görülür.**
- Psikiyatrik hastalıklar içinde **en fatal** olandır.

Anoreksiya nervozanın akut döneminde sağlıklı kontrollere göre **serum ve BOS ta leptin yoğunluğu düşer.** (Anti-obezite hormonu)

Tedavi
- Etkili bir tedavisi yoktur.
- Depresyon varsa antidepresanlar verilir.

Bulimiya Nervoza
- Ataklar halinde tıkanırcasına yeme ve ardından kilo almamak için kendini kusturmayla seyreder.
- Hastalarda **yemeye karşı kontrol kaybı çok belirgindir.**
- Hastalar genellikle **normal ya da normalden fazla kilodadır.**
- Epizodlar arasındaki dilimlerde kalori alımı 2000 üzeridir ve fazla miktarlarda gıda tüketirler.
- Başlangıçta gerginlik duygusuna karşı bir rahatlama olur;fakat kısa sürede suçluluk,kendinden nefret,iğrenme,pişmanlık takip eder.
- Bunun sonucunda laksatif alma,kendini kusmaya zorlama görülür.
- **Depresif belirtiler anoreksiya nervozaya göre daha yoğundur** ve yeme bozukluğuna bağlı gelişir.
- Hastaların büyük çoğunluğunda **majör depresyon** gelişir.**(%35-70)**
- Yeme bozukluğu düzeldikçe depresif belirtiler kaybolur.
- Tedavide psikoterapi ve **SSRI'lar** kullanılır.**(depresyon daha sık)**

DÜRTÜ DENETİM BOZUKLUKLARI
- Temel özellik kişinin kendisi ya da başkaları için zararlı olabilecek bir eylemi yapma isteğini durduramamasıdır.
- **Kişi eylemin yanlış ve zararlı olduğunun farkındadır.**
- Kişi davranışı yapmak zorunda hissedebilir,davranış karşı konulmaz bir nitelik taşıyabilir.
- **Eylem öncesi gerginlik ve bu eylemden sonra doyum bulma tipiktir.**
- Eylem gerçekleşince kişinin üzerindeki gerginlik azalır.
- Bu hastalıkların **OBSESİF-KOMPULSİF BOZUKLUKLARLA** ilişkili olduğu düşünülmektedir.

Patolojik kumar
- Kumar oynama,ödül dizgesini madde kullanımına benzer şekilde etkinleştirir.
- DSM 5 te 'kumar oynama bozukluğu' ismiyle **bağımlılık** bölümüne dahil edilmiştir.

Kleptomani
- Çalma dürtüsüne karşı koyamama,çalınan objeler genelde **maddi değeri olmayan** şeylerdir.

201

•**Soru No: 82**

•Genel anestezi altında açık kolesistektomi ameliyatı planlanan bir hastaya uygulanabilecek aşağıdaki inhalasyon anesteziklerinden hangisinin analjezik etkisinin olması **en olasıdır**?

•A) Nitröz oksit
B) Halotan
C) Enfluran
D) İzofluran
E) Desfluran

•**Cevap Anahtarı:** A

REFERANS:

FARMAKOLOJI 109

	Kan/Gaz	Mak(%)	Metabolizma
Nitröz oksit	**0.47**	**>100**	**Metabolize olmaz**
Desfluran	0.42	6.7	<%.05
Sevofluran	0.69	2.0	%2-5
İzofluran	1.40	1.40	<%2
Enfluran	1.8	1.7	%8
Metoksifluran	12	0.16	>%70
Halotan	2.30	0.75	>%49

- **Halotan**
  - Aritmi riskinden dolayı feokromasitoma cerrahilerinde kullanılmaz.
  - Malign hipertermi yapar.
  - Fulminant hepatite neden olur.
  - Bronşları dilate eder.
  - Brom içerir
- **Metoksifluran**
  - En güçlü GA. Mak en küçük. Kan gaz part en yüksek. Vücutta en fazla metabolize edildiği için flor açığa çıkar. Nefrotoksisite ve D.insipitus oluşturur. YE çok.
- **Xenon**
  - Kan gaz partisyon katsayısı en düşük.
  - Etkisi hızlı başlar hızlı biter
  - Metabolize olmaz
- **Enfluran-Konvülsiyon öyküsü varsa KE. nefrotoksik etkisi çok yüksek**
- **Desfluran**-Buhar basıncı en yüksek.
- **İzofluran**-Mİ riskini arttırır.
- **Sevofluran**-Bronkodilatasyon yapar,Solunum yollarını tahriş etmez. Nefrotoksiktir.

Azot Protoksit (Nitröz Oksit)
- Zayıf anestezik **güçlü analjezikt**ir.
- Hastayı tek başına uyutamaz.
- Uyanma sırasında **difüzyon hipoksisine** neden olduğu için oksijenle birlikte verilir.
- **Pnömotoraks** ve hava embolisi yapabilir.
- İskelet kası ve myometrium gevşemesi **yapmaz.**
- **Vitamin B_{12} eksikliği** yapabilir.

İntravenöz Anestezikler
- Genel anestezide **indüksiyon amaçlı** kullanılırlar.
- Genel özellikler
- **$GABA_A$ reseptörlerini uyaranlar**
  - Barbitüratlar
  - Benzodiazepinler
  - Etomidat
  - Propofol
- **NMDA reseptör blokajı yapanlar**
  - Ketamin
- **Tiyopental / Metoheksital**
  - Hiperaljezik etkileri vardır.
  - Porfiriyada kontrendikedirler.
  - Adipoz dokuda birikirler.
- **Midazolam**
  - Preanestezik medikasyonda kullanılır.
  - Etkileri flumazenil tarafından geri döndürülür.
- **Propofol**
  - İntraoperatif ve postoperatif **bulantı ve kusmayı önler**.

•**Soru No: 83**

•Otuz üç yaşındaki kadın hasta uzun süredir devam eden boyun arkasından başlayıp skapula altına kadar ilerleyen ağrı şikâyetiyle başvuruyor. Sağ kolunda uyuşma tarifleyen hasta uyuşukluk hissinin iş yaparken arttığını, dinlenme ile azaldığını belirtiyor. Fizik muayenede sağ elin iç kısmındaki kaslarının sol ele nazaran atrofik olduğu tespit ediliyor. Akciğer grafisinde servikal kosta varlığı gözleniyor.

•Bu hasta için **en olası** tanı aşağıdakilerden hangisidir?

•A) Akut miyokard enfarktüsü
B) Torasik outlet sendromu
C) Tromboanjitis obliterans
D) Raynaud fenomeni
E) Poland sendromu

•**Cevap Anahtarı:** B ✅

REFERANS:

KÜÇÜK STAJLAR 36

TUZAK NÖROPATİLER

Torasik Outlet Sendromu (Omuz Kapanı Hastalığı)

- Brakial pleksus alt trunkusu; arteria ve vena subklavia,boyunda servikal kosta,fibröz bantlar,servikal adele hipertrofisi gibi nedenlerle bası altında kalabilir
- Vakaların %30'unda duyu kaybı, kaslarda kuvvetsizlik, atrofi ve vaskuler kompresyon bulguları olur
- **Kol hiperabduksiyona getirildiği zaman radial nabzın kaybolması ile tanı konulur,buna Adson testi** adı verilir

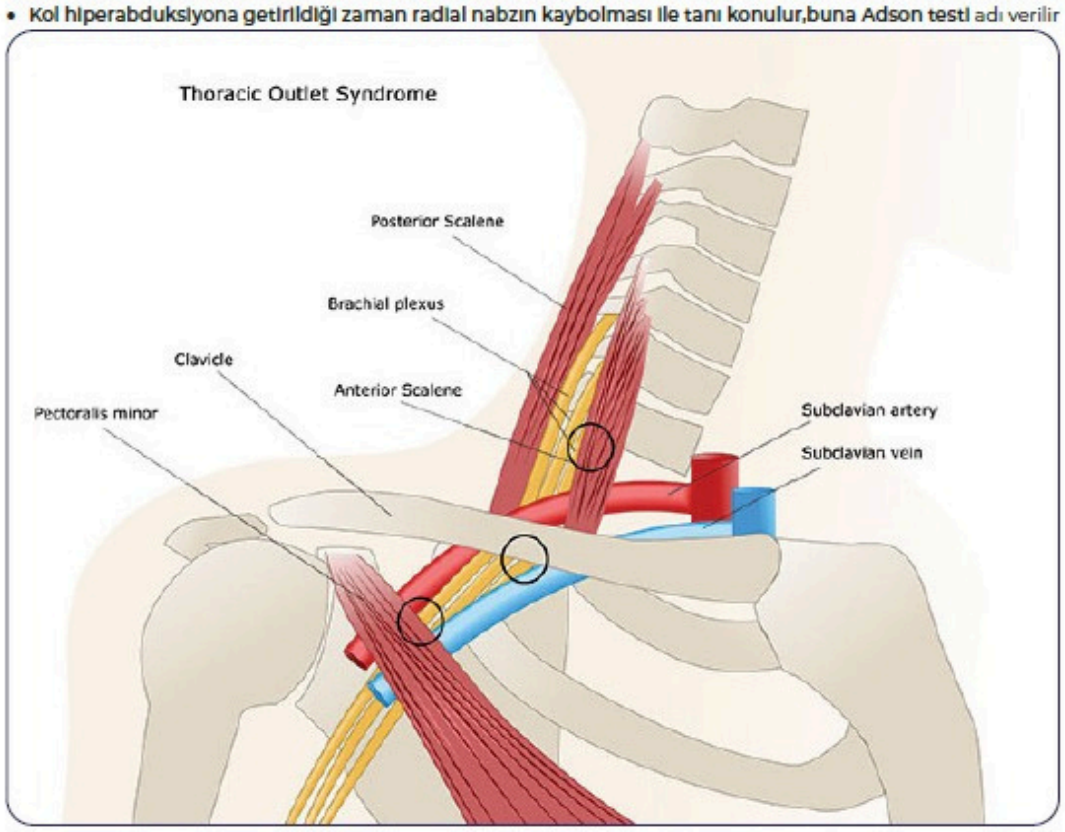

36

Soru No: 85

Yirmi iki yaşındaki hasta bulanık görme şikâyetiyle başvuruyor. Hastanın bir hafta önce sağ orbitofrontal bölgeye yakın kafa travması geçirdiği öğreniliyor. Muayenesinde sağ pupilin sola göre dilate olduğu, sağ göze ışık tutulduğunda irisin bazı kısımlarının kontraksiyon gösterdiği ancak diğer kısımların göstermediği saptanıyor.

Bu hastada etkilenmiş olması **en olası** ganglion aşağıdakilerden hangisidir?

A) Siliyer B) Gasser C) Dorsal kök D) Genikulat E) Superior servikal

Cevap Anahtarı: A

REFERANS:

ANATOMİ 447

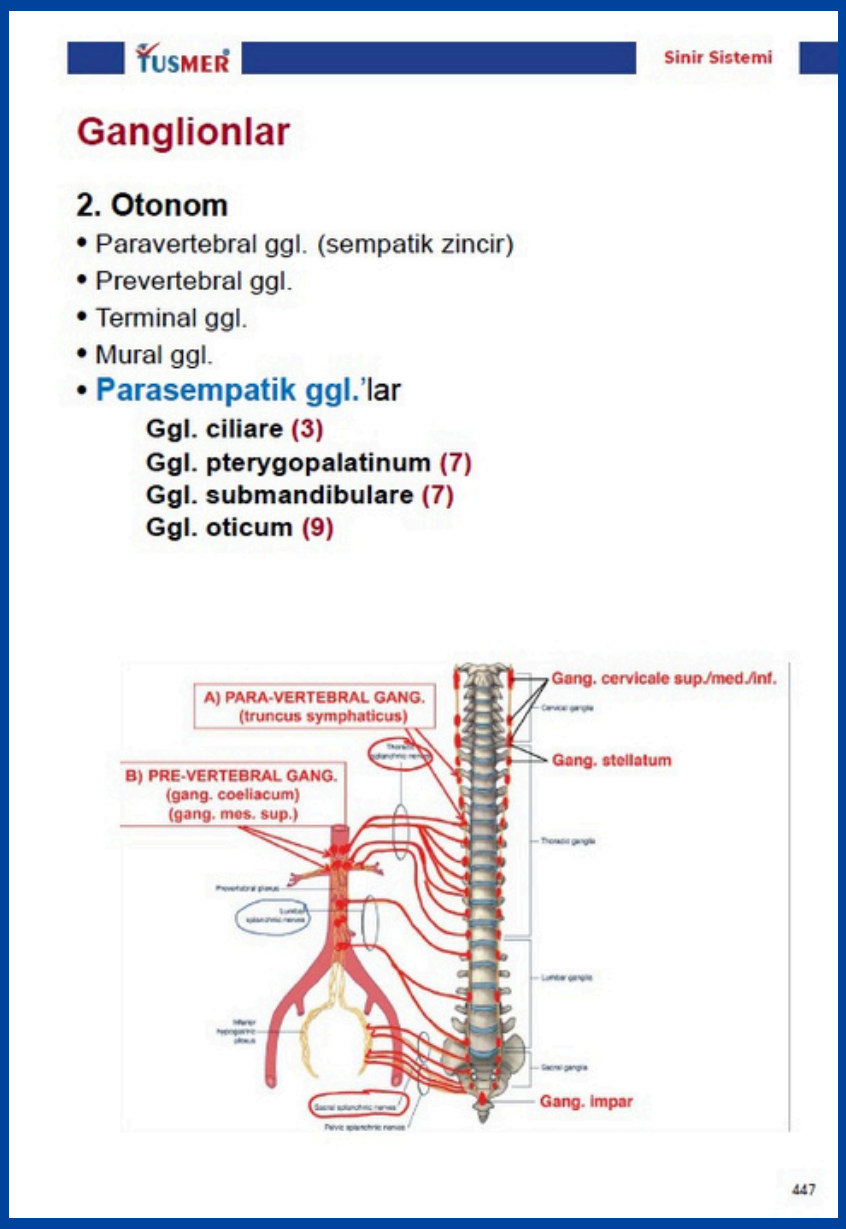

•**Soru No: 87**

•On altı yaşındaki erkek çocuk sol el bileğinin ve parmaklarının aktif fleksiyon hareketinde kayıp, fleksiyon kontraktürü ve pasif ekstansiyonun sınırlı olması nedeniyle getiriliyor. Öyküsünden altı ay önce babasının iş yerinde ön kolunun bir iş makinesine sıkıştığı, travma sonrasında bir süre ağrısının olduğu, kısa süre sonra ağrısının geçtiği öğreniliyor. Hastanın fizik muayenesinde duyu kaybı saptanmıyor.

•**Bu hasta için *en olası* tanı aşağıdakilerden hangisidir?**

•A) Çok sayıda kapalı tendon yaralanması
B) Dupuytren kontraktürü
C) Tetik parmak
D) İzole median sinir kesisi
E) Volkmann iskemik kontraktürü

Cevap Anahtarı: E

REFERANS:

KÜÇÜK STAJLAR 112

TUS KÜÇÜK STAJLAR

Klinik
- Kompartman içi basınç 30 mmHg'yi aşınca venöz konjesyon olur
- Arteriyoler spazma bağlı iskemi gelişir
- **İlk belirti derin şiddetli ağrıdır ve ağrı basit analjezikler ve immobilizasyonla geçmez**
- Erken dönemde spazm arteriyoler düzeyde olduğu için nabız alınabilir, ileri dönemde SP belirtisi ortaya çıkar
- Bu nedenle erken dönemde distalde nabız alınması kompartman sendromunu ekarte ettirmez
- **İlk 24 saatte kompartman sendromu gelişimi açısından sirküler alçılar mutlaka kontrol edilmelidir**
- Tedavide acil olarak **cerrahi dekompresyon** gerekir ve bu amaçla **fasiyotomi** uygulanır

VOLKMANN İSKEMİK KONTRAKTÜRÜ
- Ön kol volar yüzünün kompartman sendromu sonucu gelişen bir deformitedir
- Genellikle 10 yaş altındaki çocuklarda görülür
- Özellikle **suprakondiler humerus kırıklarında** görülür
- En sık yaralanan damar **A.brakiyalistir** (radiyal nabız yokluğu önemli bir bulgudur)

Etyoloji
- Kan akımını engelleyen sıkı alçı ve sargılar
- Dirsekte 90 derecenin üzerinde açıyla immobilizasyon uygulama
- Ön kol ezilmesi
- Arteriyel emboli
- İlaç ekstravazasyonu

Klinik
- Travmadan birkaç saat sonra ön kolda şiddetli bir ağrıyla başlar,parmakların ekstansiyonuyla ağrı artar
- Volar yüzde ısı artışı,şişlik,kızarıklık vardır
- Birkaç günde fleksör ve elin intrinsik kasları paralize olur,radiyal ve ulnar sinir dermatomunda duyu azalır
- Ön kolun volar yüzü sertleşir ve SP bulgusu ortaya çıkar
- ✓ **Pain** (ağrı)
- ✓ **Pulselessness** (nabızsızlık)
- ✓ **Pallor** (solukluk)
- ✓ **Parestezi**
- ✓ **Paralizi**

- MKF eklem ekstansiyonu,PIF ve DIF eklem fleksiyonu şeklinde kontraktür oluşur
- Tedavide akut evrede acil dekompresyon yapılır,geç dönemde kontraktür düzeltilir

OSTEOKONDRİTİS DİSSEKANS
- Eklem kıkırdağının altındaki kemikle beraber normal yerinden ayrılıp eklem içine düşmesidir
- Dizde ağrı,şişlik gelişir
- Bazen parça elle hissedilebilir **(eklem faresi)**

Osteokondritis dissekans en sık dizde görülür (en sık femur medial kondil)**

112

Soru No: 88

Aşağıdakiböbrek taşlarından hangisi radyografik olarak değerlendirildiğinde ***radyolusent*** (opak olmayan) taş grubunda yer alır?

A) Kalsiyum okzalat
B) Kalsiyum fosfat
C) Magnezyum amonyum fosfat
D) Ürik asit
E) Sistin

Cevap Anahtarı: D

REFERANS:

KÜÇÜK STAJLAR 314

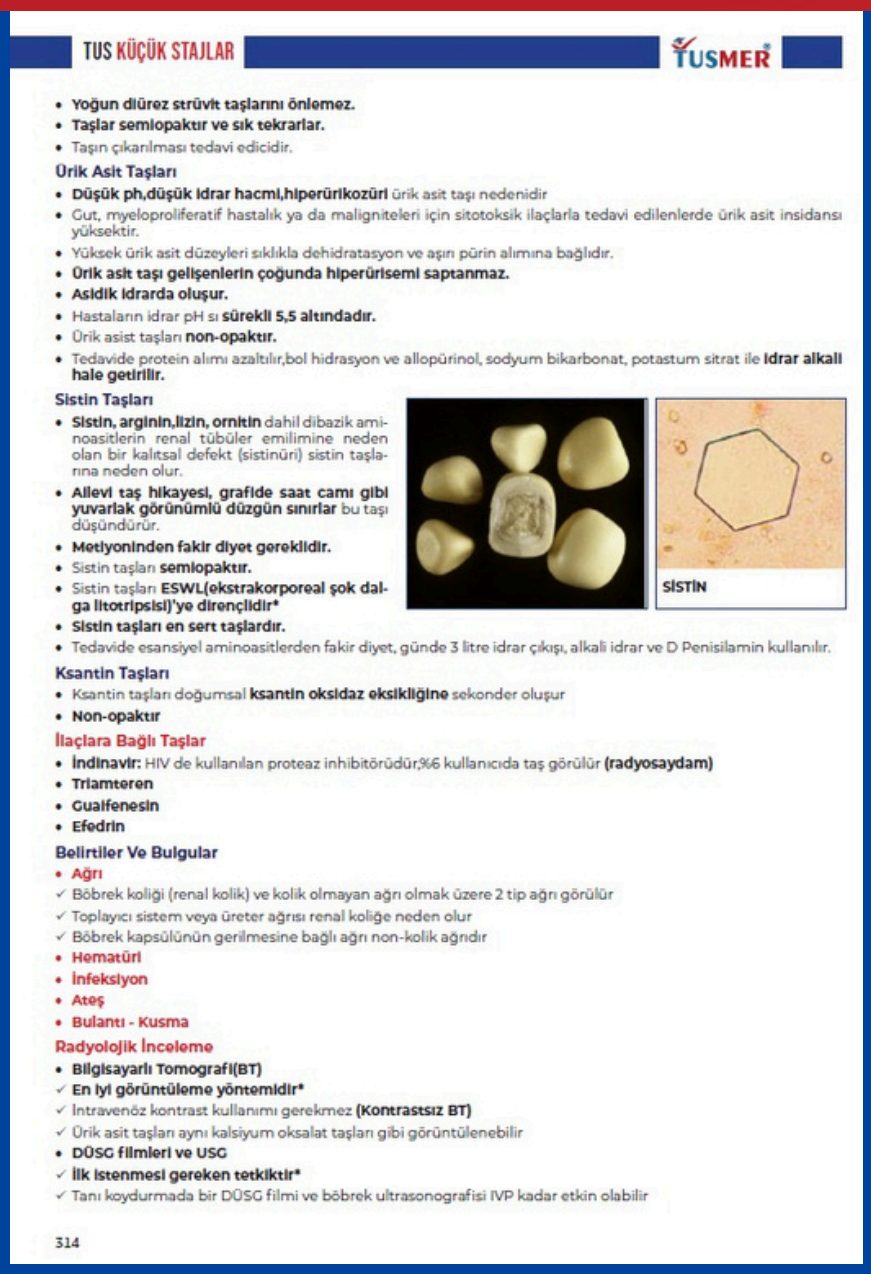

TUS KÜÇÜK STAJLAR

- **Yoğun dürez strüvit taşlarını önlemez.**
- **Taşlar semiopaktır ve sık tekrarlar.**
- Taşın çıkarılması tedavi edicidir.

Ürik Asit Taşları

- **Düşük ph,düşük idrar hacmi,hiperürikozüri** ürik asit taşı nedenidir
- Gut, myeloproliferatif hastalık ya da maligniteleri için sitotoksik ilaçlarla tedavi edilenlerde ürik asit insidansı yüksektir.
- Yüksek ürik asit düzeyleri sıklıkla dehidratasyon ve aşırı pürin alımına bağlıdır.
- **Ürik asit taşı gelişenlerin çoğunda hiperürisemi saptanmaz.**
- **Asidik idrarda oluşur.**
- Hastaların idrar pH sı **sürekli 5,5 altındadır.**
- Ürik asist taşları **non-opaktır.**
- Tedavide protein alımı azaltılır,bol hidrasyon ve allopürinol, sodyum bikarbonat, potastum sitrat ile **idrar alkali hale getirilir.**

Sistin Taşları

- **Sistin, arginin,lizin, ornitin** dahil dibazik aminoasitlerin renal tübüler emilimine neden olan bir kalıtsal defekt (sistinüri) sistin taşlarına neden olur.
- **Ailevi taş hikayesi, grafide saat camı gibi yuvarlak görünümlü düzgün sınırlar** bu taşı düşündürür.
- **Metiyoninden fakir diyet gereklidir.**
- Sistin taşları **semiopaktır.**
- Sistin taşları **ESWL(ekstrakorporeal şok dalga litotripsisi)'ye dirençlidir***
- **Sistin taşları en sert taşlardır.**
- Tedavide esansiyel aminoasitlerden fakir diyet, günde 3 litre idrar çıkışı, alkali idrar ve D Penisilamin kullanılır.

SİSTİN

Ksantin Taşları

- Ksantin taşları doğumsal **ksantin oksidaz eksikliğine** sekonder oluşur
- **Non-opaktır**

İlaçlara Bağlı Taşlar

- **İndinavir:** HIV de kullanılan proteaz inhibitörüdür,%6 kullanıcıda taş görülür **(radyosaydam)**
- **Triamteren**
- **Guaifenesin**
- **Efedrin**

Belirtiler Ve Bulgular

- **Ağrı**
  - ✓ Böbrek koliği (renal kolik) ve kolik olmayan ağrı olmak üzere 2 tip ağrı görülür
  - ✓ Toplayıcı sistem veya üreter ağrısı renal koliğe neden olur
  - ✓ Böbrek kapsülünün gerilmesine bağlı ağrı non-kolik ağrıdır
- **Hematüri**
- **İnfeksiyon**
- **Ateş**
- **Bulantı - Kusma**

Radyolojik İnceleme

- **Bilgisayarlı Tomografi(BT)**
  - ✓ **En iyi görüntüleme yöntemidir***
  - ✓ İntravenöz kontrast kullanımı gerekmez **(Kontrastsız BT)**
  - ✓ Ürik asit taşları aynı kalsiyum oksalat taşları gibi görüntülenebilir
- **DÜSG filmleri ve USG**
  - ✓ **İlk istenmesi gereken tetkiktir***
  - ✓ Tanı koydurmada bir DÜSG filmi ve böbrek ultrasonografisi IVP kadar etkin olabilir

314

•**Soru No: 89**

•Diabetes mellitus nedeniyle takip edilen 56 yaşındaki kadın hasta sol göz kapağında şişlik ve kızarıklık nedeniyle kulak burun boğaz ve göz hastalıkları polikliniklerine başvuruyor.
Öyküsünden iki hafta önce başlayan soğuk algınlığı sonrası artan burun tıkanıklığı, burun akıntısı ve ateşinin olduğu ve iki gün önce göz şikayetlerinin başladığı öğreniliyor.
Göz muayenesinde sağ göz muayenesi normal saptanıyor; sol göz kapağında ödem ve hiperemi, sol gözde kemozis ve proptozis tespit ediliyor.
Göz hareketleri normal ve ışık refleksi her iki gözde pozitif saptanıyor.

•**Bu hasta için en olası tanı ve hastada gelişmiş olan en olası komplikasyon aşağıdakilerin hangisinde birlikte verilmiştir?**

•A) Akut rinosinüzit – Preseptal selülit
B) Kronik rinosinüzit – Subperiosteal apse
C) Akut rinosinüzit – Orbital selülit
D) Kronik rinosinüzit – Orbital apse
E) Akut rinosinüzit – Kavernöz sinüs trombozu

•**Cevap Anahtarı:** C

REFERANS:

KÜÇÜK STAJLAR 178-179

- Orbita dekompresyonu
- Şaşılık varsa cerrahi

PRESEPTAL SELÜLİT
- Orbital **septumun anteriorundaki** ciltaltı dokunun enfeksiyonu
- Orbital selülitten ayırıcı tanı yapılmalı
- Ayırıcı tanıda **klinik+BT**

Nedenler
- Cilt travması, laserasyon ya da sinek ısırığı (S.aerus,str.pyogenes)
- Lokal yayılım (Hordeolum,dakriyosistit,sinüzit)
- Uzaktan yayılım (Kan yoluyla üst solunum yolu)

Bulgular
- Tek taraflı,periorbital ödem
- Hassas ve kızarık kapak
- **Proptozis yoktur**

178

TUSMER Göz Hastalıkları

- **Kemozis yoktur**
- **Görme keskinliği korunmuştur**
- **Göz hareketleri korunmuştur**
- **Pupiller reaks. normaldir**

Tanı
- Klinik+süphe varsa BT (orbital septum anteriorunda opasifikasyon)

Tedavi
- Oral amoksisislin+klavulanik asit (ko-amoksilav)
- 24-48 saat yakın takip
- Ciddi enfeksiyonda IV antibiyotik
- **Hastaneye yatış gerekmez**

ORBİTAL SELÜLİT
- Orbital **septumun arkasındaki** yumuşak dokuların hayatı tehdit edici enfekstyonudur
- En sık **staf aerus**, str pnömonia, str pyogenes

Nedenler
- Sinüzit **(en sık etmoidal)***
- Preseptal selülitin ilerlemesi
- Dakriyosistit
- Yüz veya **diş enfeksiyonlarından** lokal yayılım
- Orbita travmaları

Bulgular
- Ani başlayan halsizlik,ateş,ağrı
- Tek taraflı hassas,sıcak,kırmızı periorbita
- Kapak ödemi
- **Görme kaybı**
- **Göz hareketlerinde kısıtlılık**
- **Kemozis izlenebilir**
- **Optik sinir disfonksiyonu**
- **Pupiller reax genelde bozulmuştur (RAPD)**

Tanı
- Klinik+BT(orbital septum posteriorunda opasifikasyon)

Tedavi
- **Hastaneye yatır!!!**
- IV antibiyotik(seftazidim,vanko,ampisilin+sulbactam)
- Optik sinir fonk. takibi(ışık refleksi,görme keskinliği)
- Orbital apse → Cerrahi debridman

- **SoruNo:90**
- **Yetişkinlerdeunilateralve bilateral ekzoftalmusun en sık nedeniaşağıdakilerdenhangisidir?**

•A) Kavernöz hemanjiyom
B) Tiroid oftalmopati
C) Psödotümör orbita
D) Orbital dermoid kist
E) Orbital selülit

•**Cevap Anahtarı:** B

REFERANS:

KÜÇÜK STAJLAR 178-179

TUS KÜÇÜK STAJLAR

ORBİTAL HASTALIKLAR

Terimler
- **Ekzoftalmus** → Globun öne yer değiştirmesi **(Tiroid Oft)**
- **Enoftalmus** → Globun arkaya yer değiştirmesi **(Fraktür)**
- **Psödoekzoftalmus** → Orbita hacmi artmadan ekzoftalmus görünümü

TİROİD ORBİTOPATİ(GRAVES)
- Sıklıkla **hipertiroidi** (hipo veya ötiroid olabilir)
- İmmün hastalık → **orbita kas ve yağ dokusu** (En sık inferior ve medial rektus)
- Bilateral veya asimetrik olabilir
- **K>E (4:1)**

Risk faktörleri
- ***Sigara:** İçilen sigara sayısı arttıkça risk artar,sigarayı bırakmak riski azaltır.

Etyopatogenez
- Artmış GAG salınımı → Ekstraoküler kas inflamasyon (Fibrozis,myopati,diplopi)
↓
İnflamatuar hücresel infiltrasyon
↓
Orbitada GAG birikimi ve su tutulumu
↓
Orbita hacim artışı ve intraorbital basınç artışı

Bulgular
- **Kapak retraksiyonu** → **En sık!**
- Aşağı bakışta kapak gecikmesi → **lid lag**
- **Lagoftalmus**
- **Proptozis**
- **Myopati** (Göz hareketlerinde kısıtlılık)
- **Optik nöropati** (Optik sinir sıkışmasına bağlı)

Tedavi
- **Sigarayı bırakması önerilir**
- Endokrin kontrolü
- Kortikosteroidler
- RT
- Ekspojur keratopati tedavisi
- Orbita dekompresyonu
- Şaşılık varsa cerrahi

PRESEPTAL SELÜLİT
- Orbital **septumun anteriorundaki** ciltaltı dokunun enfeksiyonu
- Orbital selülitten ayırıcı tanı yapılmalı
- Ayırıcı tanıda **klinik+BT**

Nedenler
- Cilt travması, lazerasyon ya da sinek ısırığı (S.aerus,str.pyogenes)
- Lokal yayılım (Hordeolum,dakriyosistit,sinüzit)
- Uzaktan yayılım (Kan yoluyla üst solunum yolu)

Bulgular
- Tek taraflı,periorbital ödem
- Hassas ve kızarık kapak
- **Proptozis yoktur**

178